දැවිල්ල තත්වය

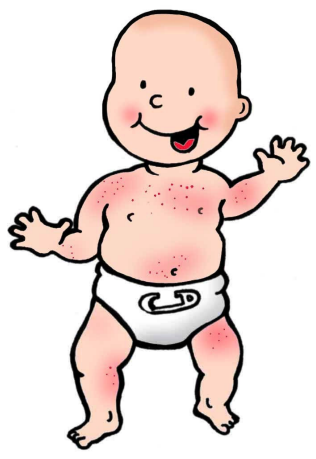

Erythema (Toxicum) Neonatorum

වැදගත් කරුණු

- **Erythema neonatorum** වනුයේ පැල්ලම් සහිත (**blotchy**) රතුපාට පළු වර්ගයකි.
- 50% ක පමණ අලුතෙන් උපන් බිළිඳුන්ට ඇති අතර ඒ හැර ඔවුන් සම්පූර්ණයෙන්ම නීරෝගීය.
- හේතුව නොදනී.
- එය ආසාදනයක් (**infection**) වත් හෝ ඉපදීමට පෙර මවගෙන් දරුවාට එන ලද දෙයක්ද නොවේ
- ප්‍රථිකාරයක් අවශ්‍ය නැත.
- සති දෙකකින් පළු සම්පූර්ණයෙන්ම බැස යනු ලැබේ.

එය මොකක්ද?

50% ක පමණ අලුතින් උපන් නීරෝගි බිළිඳුන් අතර හට ගන්නා Erythema neonatorum පොදු දෙයකි. එය වැඩි හරියක් ශරීරය පුරා ඇති වෙමින් නැතිවී යන පැල්ලම් සහිත (blotchy) රතුපාට පළු වශයෙන් දිස්වේ. කළු පාට සමේ මෙය පරපල් හෝ තද දුඹුරු පාට ගනී. දරුවා සම්පූර්ණයෙන්ම නීරෝගි අතර පළු නිසා කරදරයක් නොමැත.

මැද කුඩා විසප්පු සහිතව සෙන්ටිමීටර 2-3 පලල් ලපයක් සේ එය පටන් ගනී. පුල්ලි ගණන එක දෙකේ සිට සියගණන් දක්වා වෙනස් වේ. එය පොදු වශයෙන් ශරීරයේ මැද කොටසේ විශේෂයෙන් පපුවේ දිස්වේ. මුහුණ, අතේ උඩ කොටස සහ පාද වලද ඇතිවිය හැක.

ජීවිතයේ මුල් දින කීපය තුල පළු මතුවී බිළිඳාට වයස සති දෙකක් ගතවූ විට මැකී යයි. ඇතැම්විට එය සති හතර දක්වා රැඳී පවතිනු ඇත. මුල් සති හය ඇතුලත එය නැවත මතුවීම කලාතුරකින් සිදුවීමකි.

එය ඇතිවීමට හේතු කවරේද?

Erythema neonatorum ඇතිවීමට හේතුව නොදනී. එය මව විසින් දරුවාට දෙනු ලබන කිරි හෝ බෙත් වර්ගයක් ශරීරයට නුරුස්සන (allergy) ගතියක් නිසා හටගන්නක් නොවේ. එය ආසාදනයක්ද (infection) නොවේ.

ඊට ප්‍රථිකාර කරන්නේ කෙසේද?

ප්‍රථිකාරයක් අවශ්‍ය නැත. එය වෙනත් සෞඛ්‍යම ගැටලුවක් හා සම්බන්ධ නැත. බිළිඳා සම්පූර්ණයෙන්ම නීරෝගිය.

වැඩිපුර තොරතුරු

ඔබේ මාතෘ සහ ළමා සෞඛ්‍ය හෙදිය
ඔබේ ඖෂධ වේදියා
ඔබේ පවුලේ දොස්තර මයා/මිය
චර්ම රෝග විශේෂඥයෙක් (A dermatologist)

Singhalese - Erythema (Toxicum) Neonatorum

© 2002, Department of Dermatology, St. Vincent’s Hospital Melbourne, Victoria Parade, Fitzroy, Victoria 3065 Australia.